



INDIME
Innovación en Dispositivos
Médicos

Experiencia clínica MASI-EPOXI®

CASO 4

Fecha de cirugía: 09.2021

Entidad federativa: Ciudad de México

Sexo: Femenino

Edad: 65 años

Diagnostico: Fractura de acetábulo por prótesis de cadera

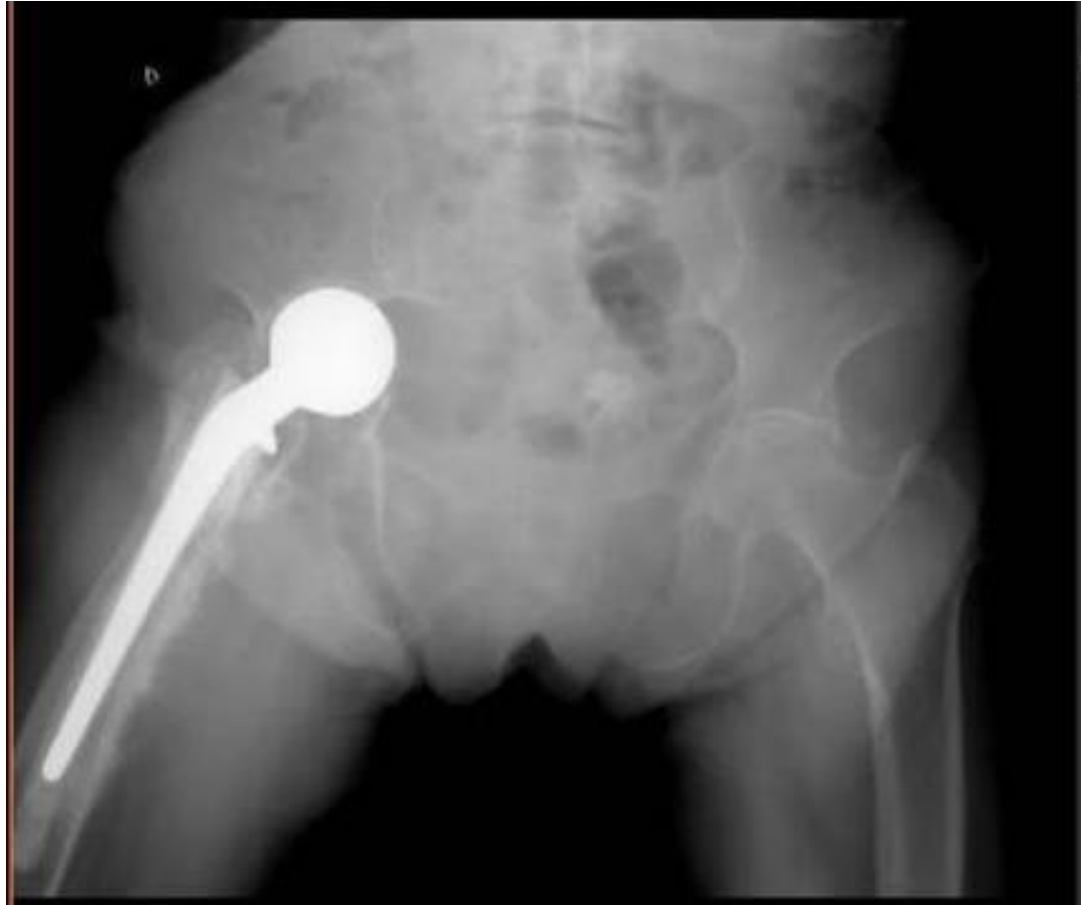Tratamiento: Reconstrucción acetábulo con Masi-Epoxi 80 g

Especialidad: Ortopedia

Medico tratante: Dr. Rudy Salazar



INDIME
Innovación en Dispositivos
Médicos



Estudio radiológico de paciente con prótesis de cadera y fractura acetabular.

CASO 4

MOLDEADO EN FRESCO

CDMX 09.2021

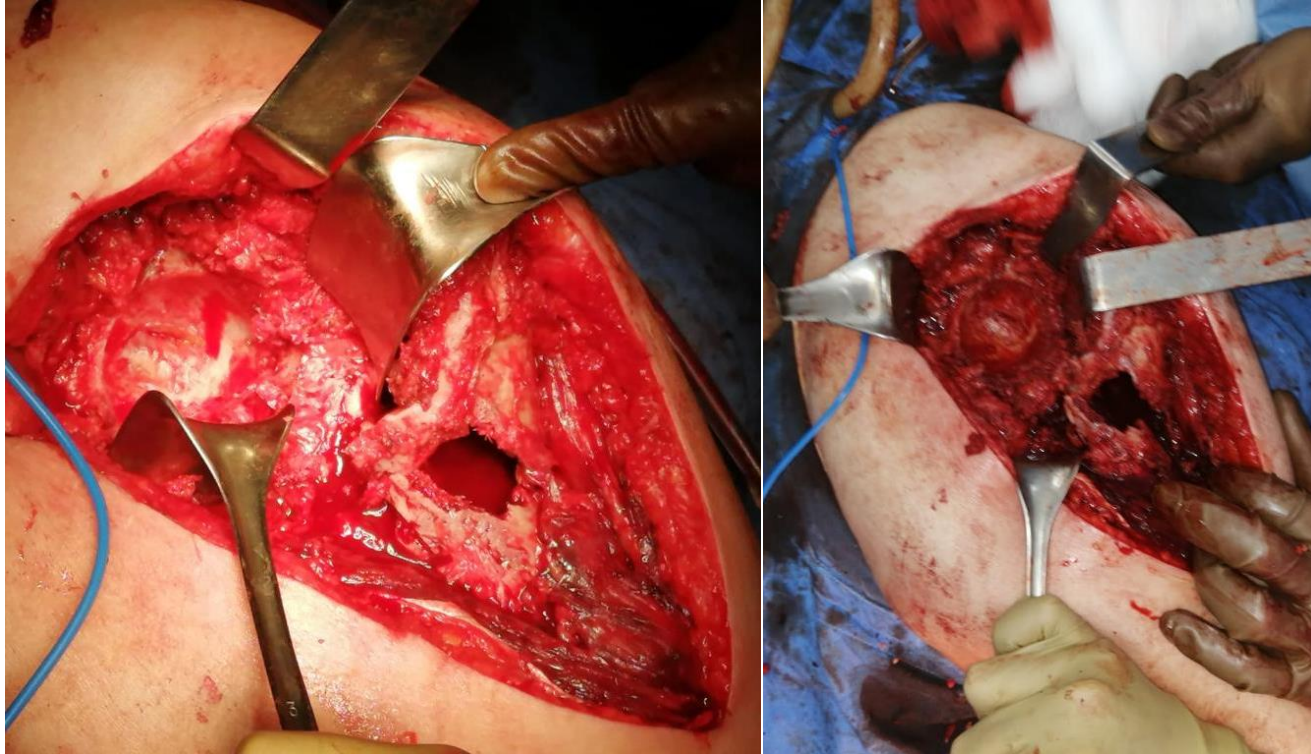


POST - CIRUGIA



INDIME
Innovación en Dispositivos
Médicos

CASO 4



MOLDEADO EN FRESCO
80g

CDMX 09.2021

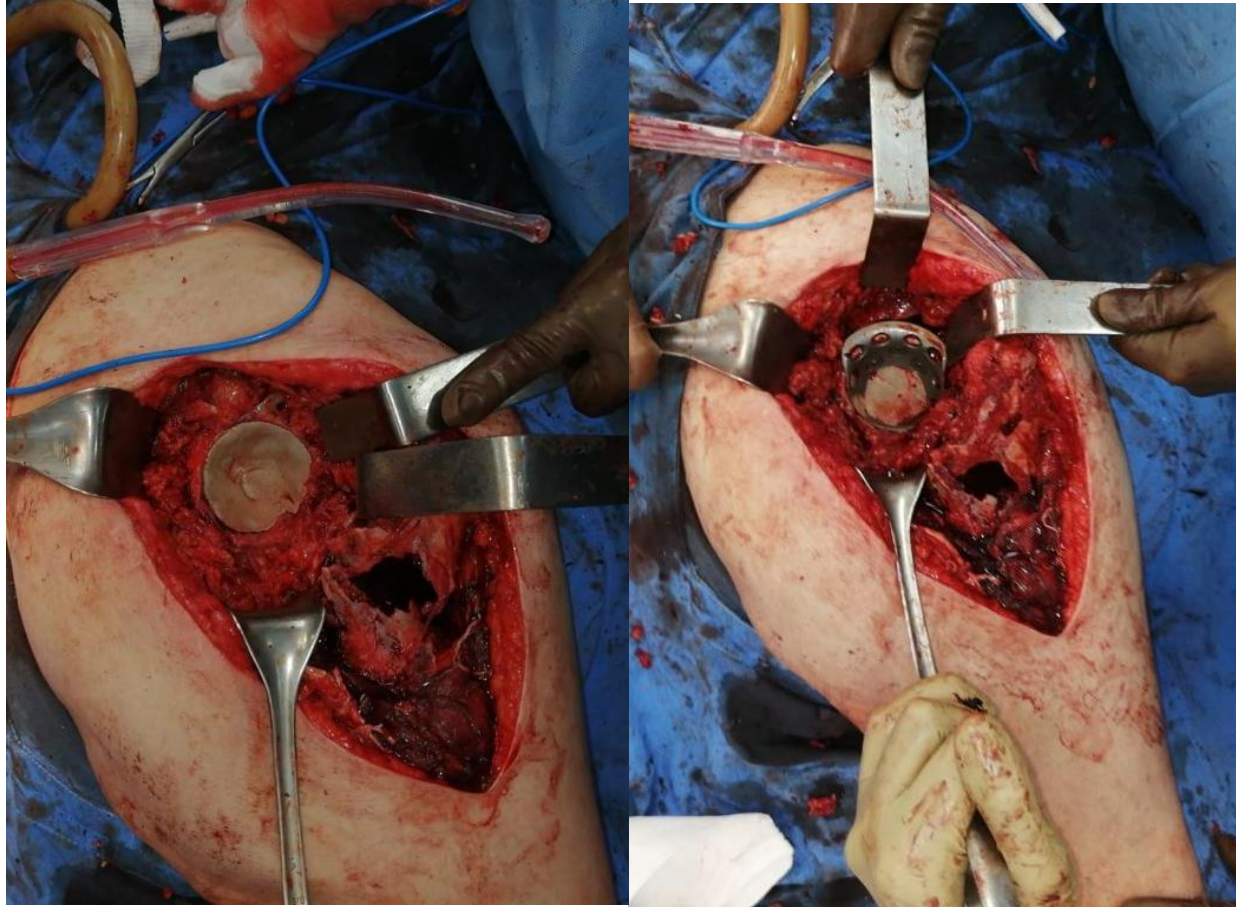


Revisión de prótesis de cadera con abordaje de rutina. Se observa la fractura acetabular.

CIRUGIA



INDIME
Innovación en Dispositivos
Médicos



Reconstrucción de acetábulo utilizando Masi-Epoxi como sustituto de hueso. La reconstrucción permite la colocación del anillo de reforzamiento para recibir la prótesis de revisión.

CASO 4

MOLDEADO EN FRESCO
80g

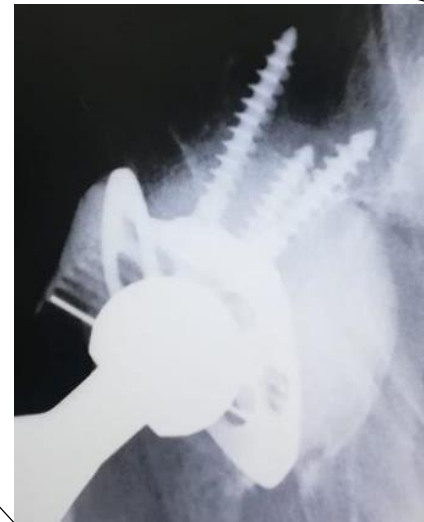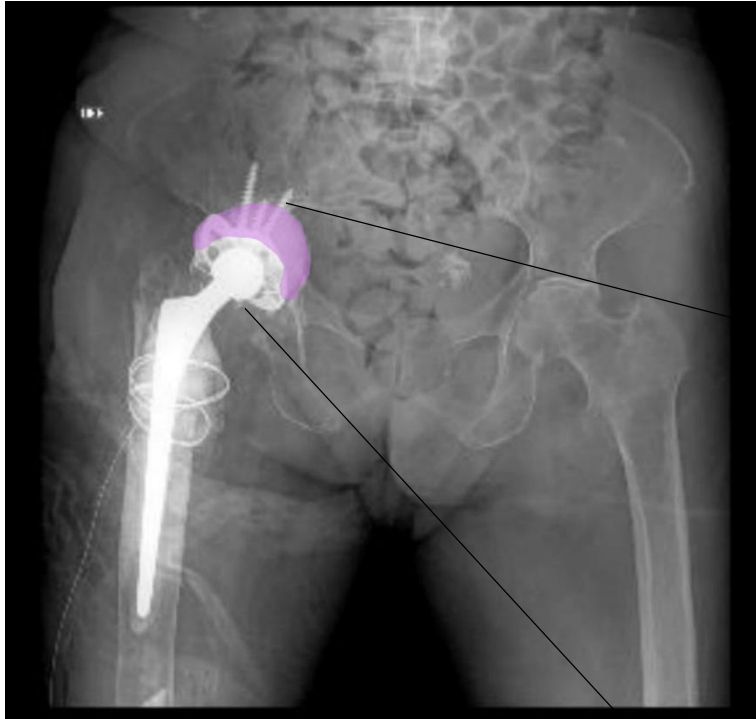
CDMX 09.2021



CIRUGIA



INDIME
Innovación en Dispositivos
Médicos



Estudio radiológico de seguimiento, donde se observa la reconstrucción acetabular que permite la colocación de anillo de reforzamiento y prótesis de revisión

CASO 4

MOLDEADO EN FRESCO
80g

CDMX 09.2021



POST - CIRUGIA